



Orthopädische Chirurgie  
Dr. Rolf F. Oetiker

## Der Hallux rigidus - Die Arthrose des Grosszehengrundgelenkes

Wenn das Grosszehengrundgelenk schmerzt und dessen Beweglichkeit eingeschränkt ist, liegt in vielen Fällen eine Arthrose des Grosszehengrundgelenkes, ein Hallux rigidus vor. Diese Erkrankung entsteht oft als Folge von häufigen Zehenverletzungen, z.B. bei Fussballern, Balletttänzer, Bauarbeitern, doch auch Stoffwechselstörungen und Geburtsgebrechen führen zu degenerativen Veränderungen im Grosszehengrundgelenk.

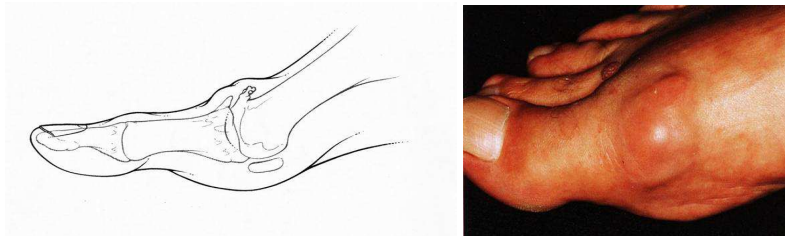


Abbildung 1 Schemazeichnung und Photo eines Hallux rigidus (Grosszehengrundgelenksarthrose)

Bei der klinischen Untersuchung finden wir ein vergrössertes, dickes Grosszehengrundgelenk wegen Knochenwucherungen (Osteophyten) und Weichteilschwellung, eine Schwellung auf Höhe des Gelenkspaltes, insbesondere über dem Gelenk tastbare Osteophyten, eine eingeschränkte Grosszehen- Grundgelenksbeweglichkeit, Knirsch- und Reibegeräusche im Gelenk bei Drehbewegungen (Grind Test) und vor allem Schmerzen bei der Grosszehenbeugung sowie eine meist sehr stark eingeschränkte Grosszehen- Grundgelenksbeweglichkeit.

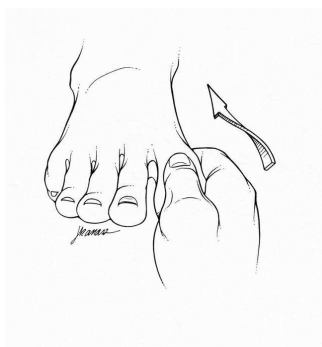

Abbildung 2 Schmerzen bei Drehbewegungen im Grosszehengrundgelenk (Grind Test)

Konservative Massnahmen wie Einlagenversorgung, Cortisoneinspritzungen, schmerzlindernde Medikamente sind gerade beim fortgeschrittenen Hallux rigidus oft kaum mehr ausreichend, sodass in vielen Fällen ein operativer Eingriff empfohlen werden muss. Je nach Stadium des Hallux rigidus werden meist zwei Methoden angewandt:

1. Das Eröffnen des Gelenkes und dessen "Reinigung" mit Abtragen von Knochenwucherungen (Osteophyten) und Entfernen von entzündlichem Reizgewebe. Also die **Entfernung von freien Gelenkkörpern und Knochenanlagerungen** - wir nennen dies auch **Cheilektomie**. Vorteil: Weniger belastend, kürzere Nachbehandlungszeit, Erhalt einer gewissen Restbeweglichkeit. Nachteil: Oft Restschmerzen, Schwellungszustände, nur bei frühen Stadien möglich.

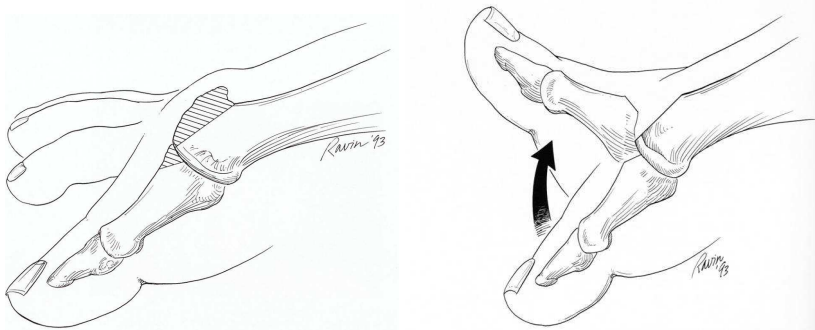


Abbildung 3 Cheilektomie - Entfernung von Knochenwucherungen zur Verbesserung der Gelenkbeweglichkeit

2. Die **Versteifungsoperation des Grosszehengrundgelenks**, die sogenannte **Grosszehengrundgelenksarthrodese (MTP-I-Fusion)**. Hier wird das gesamte erkrankte Gelenk entknorpelt, angefrischt und mit Schrauben fest verbunden, dass sich so die beiden Knochenenden stabil zu einem Ganzen verheilt. Vorteil: Wenn in guter Stellung verheilt, kaum mehr Schmerzen, gute stabile Vorfussfunktion. Nachteil: Längere Heilungszeit, keine verbleibende Beweglichkeit mehr im Grosszehengrundgelenk (eine gewisser kompensatorischer Ausgleich wird jedoch von den Nachbargelenken übernommen).

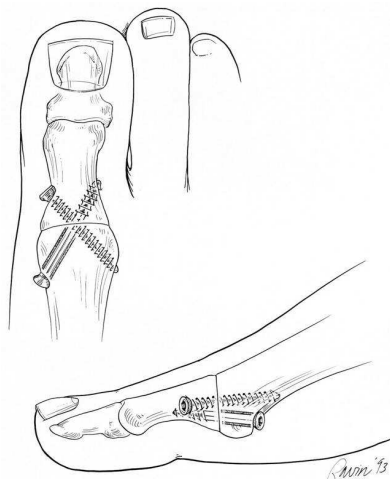


Abbildung 4 Schemazeichnung einer Versteifungsoperation des Grosszehengrundgelenkes

Abtragen müssen wir vom Einsetzen eines Kunstgelenkes, dies bei schlechten Langzeitresultaten aufgrund der Auslockerung. Ebenso findet die Resektionsarthroplastik nach Keller-Brandes nur noch in Ausnahmefällen Ihre Anwendung. Die Nachbehandlung nach Versteifungsoperation am Grosszehengrundgelenk erfordert ein Teilbelastung an Stöcken und das Tragen eines Spezialstiefels (Innostep-Orthese, o.ä.).